

# Erratum de : Interactions entre SAOS et chirurgie orthognathique

F. Barère<sup>1</sup>, M. Sapène<sup>2</sup>, Y. Mutel<sup>3</sup>, N. Raymond<sup>2</sup>, A. Andrieux<sup>4</sup> et J. Forcioli<sup>5</sup>

<sup>1</sup> Chirurgien maxillo-facial, Centre bordelais de chirurgie maxillo-faciale, Bordeaux, Pratique privée

<sup>2</sup> Pneumologue, Bordeaux, Pratique privée

<sup>3</sup> Spécialiste qualifié en ODF, Bordeaux, Pratique privée

<sup>4</sup> Pneumo-pédiatre, Bordeaux, Pratique privée

<sup>5</sup> ORL Bordeaux – Marseille, Pratique privée

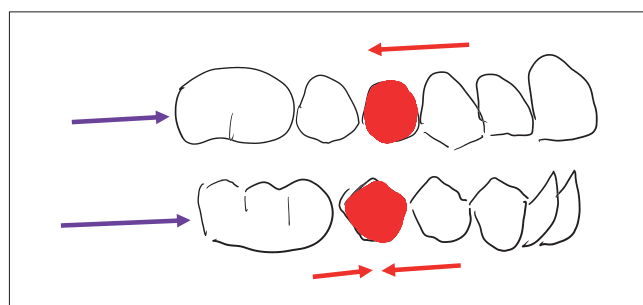
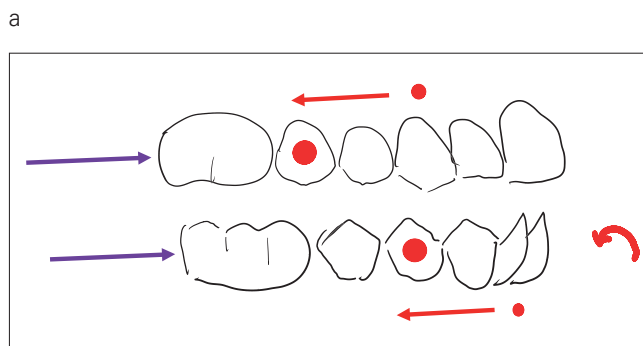
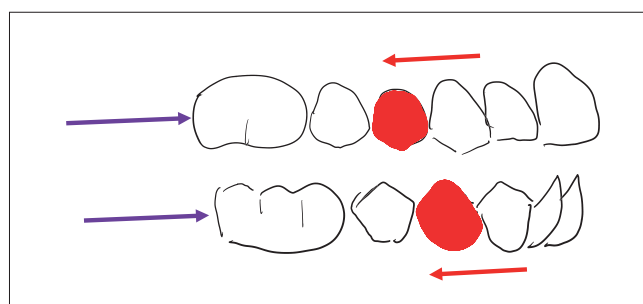
Rev Orthop Dento Faciale, 50 (1) 41 – 58,  
<http://dx.doi.org/10.1051/odf/2015048>

La reproduction de la figure 12c n'est pas correcte. L'éditeur s'excuse de cette erreur auprès des lecteurs et des auteurs.

La bonne version de la figure 12c est indiquée ci-après.

Pour permettre de lire cette figure dans son contexte, voici la reproduction de la figure 12 en entier, avec sa légende.

Figure 12 : a, b, c) Flèche violette = déplacement chirurgical, flèche rouge = déplacement orthodontique, flèche incurvée = correction des versions, dent rouge = dent extraite, point rouge = extraction non systématique.



Adresse de correspondance : Frédéric Barère – Centre bordelais de chirurgie maxillo-faciale –  
17 rue Esprit-des-lois – 33000 Bordeaux  
fbarere@yahoo.fr

Accepté pour publication : 08-02-2016.